AUS DER BASLER KINDERKLINIK
(Vorsteher: Prof. E. WIELAND)

Ueber angeborene Skoliose ohne Missbildungen der Wirbelsäule. Eine reine intrauterine Belastungsdeformität.

INAUGURAL-DISSERTATION

zur

Erlangung der Doktorwürde

der

Hohen Medizinischen Fakultät der Universität Basel

vorgelegt von

MOSES DEUTSCH (DEIČ'AS)
aus ESHERENI (Litauen)

EDITIONS „ALSATIA" ST-LOUIS
1930

R. UNIV.
BIBLIOTHEEK
LEIDEN

Von der medizinischen
Fakultät der Universität Basel genehmigt
auf Antrag von Professor Dr. E. Wieland.

Tag der Promotion: 22. Januar 1930.

Basel, den 24. Januar 1930.

Brückner
d. Z. Dekan.

Dank der Entdeckung der Röntgenstrahlen hat in den letzten Dezennien die Frage über die Ursache der angeborenen Skoliosen besonderes Interesse gewonnen. Während vor der Entdeckung Röntgens eine angeborene Skoliose als Seltenheit angesehen wurde, da sie nur am Sektionstisch erkannt werden konnte, bot sich jetzt die Möglichkeit, eine angeborene Skoliose schon am Lebenden zu diagnostizieren. Zudem konnten bei der Sektion nur solche Fälle als angeboren bezeichnet werden, die auf überzähligen bezw. fehlenden Wirbeln oder Wirbelteilen, oder auch auf sonstigen Wirbelanomalien beruhten. Congenitale Skoliosen, die im späteren Alter bemerkt wurden, und welche keine Wirbelanomalien aufwiesen, galten als erworben.

Die Eltern erkennen bei den Säuglingen die Skoliosen auch heute noch nicht, da einmal, die angeborene Skoliose nicht stark ausgebildet zu sein braucht, ferner ist das Kind ja gut gepolstert und verbringt seine ersten Lebensmonate zumeist liegend, so dass die Skoliose nicht deutlich hervortritt. Erst wenn es zu sitzen anfängt und die Wirbelsäule stärker belastet wird, wird die Missbildung wahrnehmbar. Die Eltern pflegen in solchen Fällen ihr Kind zum Arzt zu bringen im Glauben, die Skoliose sei plötzlich aufgetreten, oder die Skoliose ist ein blosser Zufallsbefund; so ist z. B. von unseren 3, unten anzuführenden Fällen nur einer wegen der Skoliose in die Kinderklinik zur Behandlung gebracht worden, während in den beiden andern Fällen die Rückgratsverkrümmung nur als interessanter Nebenbefund anlässlich einer anderweitigen Erkrankung in der Klinik diagnostiziert wurde.

Zum erstenmal beschreibt die congenitale Skoliose Mery im Jahre 1700. Von manchen Autoren wurde die congenitale Natur einer Skoliose überhaupt bestritten. Während Roy 1774 direkt behauptet, die congenitale Skoliose käme nicht vor, lässt 20 Jahre später v. Gescher die Frage offen. V. Walter ist der letzte, der im Jahre 1851 das Vorkommen der congenitalen Skoliose vollkommen ablehnt. Dafür stellt er aber die Hypothese auf über eine Disposition zur congenitalen Skoliose. Wir finden in der Literatur auch die Meinung vertreten, dass die sogenannte con-

genitale Skoliose sehr selten sei und nur bei lebensunfähigen Neugeborenen vorkomme; sie stehe dann fast immer mit Missbildungen des Zentralnervensystems und der Wirbelsäule im Zusammenhang.

Fleischmann (1810) und Meckel (1816) behaupten zum ersten Mal die Möglichkeit einer congenitalen Skoliose bei Individuen, die Missbildungen anderer Art nicht aufweisen.

Ende des XIX. Jahrhunderts wird diese Frage wieder aufgeworfen. Seit dieser Zeit wächst die Zahl der Veröffentlichungen über dieses Thema rapid.

Ueber die Häufigkeit der angeborenen Skoliose gibt Port an, dass die betreffende Skoliose mit und ohne Wirbelanomalien 4% aller Skoliotiker betrage. Eine Untersuchung von 1015 Neugeborenen im Alter von 1 Tag bis zu 3 Jahren führte Coville 1896 aus. Unter diesen 1015 Fällen fand er nur eine angeborene Skoliose. Das Resultat dieser Untersuchung ist jedoch nicht ohne weiteres als richtig hinzunehmen, da nicht feststeht, welcher Untersuchungstechnik er sich bediente. Ob er z. B. auch schon die kürzlich entdeckten Röntgenstrahlen angewandt hat, ohne die eine sichere Diagnose nach eingangs Erwähntem kaum möglich ist.

Bei der klinischen Betrachtung eines Neugeborenen pflegt die Skoliose wenig oder gar nicht in Erscheinung zu treten, während sie auf der Röntgenplatte dennoch als deutliche Abweichung von der normalen Wachstumsrichtung der Wirbelsäule erkennbar sein wird.

Bevor wir zur Frage der Skoliose übergehen, die eine dauernde Abweichung von der normalen Haltung darstellt, müssen wir unterscheiden zwischen: a) Normalhaltung, b) Fehlhaltung und c) Fehlform.

Unter Normalhaltung verstehen die Orthopäden eine solche, bei der von der Mitte des Scheitels ausgehend eine Linie gezogen werden kann, die das Ohr dicht hinter dem Unterkieferwinkel schneidet und genau durch die quere Verbindungslinie der Hüftgelenke hindurchgeht, um in der Mitte des Fussviereckes, entsprechend dem Chopartschen Gelenk, zu endigen.

Mit Fehlhaltung wird die gewohnheitsmässige Abweichung von dieser Normalhaltung bezeichnet. Sie ist vorwiegend muskulär bedingt und beruht auf einer relativen Muskelschwäche und Energielosigkeit, welche meist nach überstandenen Infektionskrankheiten vorgefunden wird, oder auf Uebermüdung beruht.

Anders steht es mit der sogenannten Fehlform. Diese bildet eine bleibende Deformität der Wirbelsäule auf Grund von pathologischer Wirbelsäulenverkrümmung.

Diejenigen Fehlformen nun, bei welchen wir eine dauernde Abweichung der Wirbelsäule oder eines Teiles derselben von der Mittellinie aus seitwärts feststellen, bezeichnet man als Skoliosen.

Wie schon erwähnt, sind angeborene Skoliosen bekannt, die durch fehlende oder überzählige Wirbel oder Wirbelteile bedingt sind, oder die auf sonstigen anatomisch-radiologisch nachweisbaren Wirblanomalien beruhen. Dr. Hottinger hat kürzlich aus der Basler Kinderklinik den Fall einer derartigen Skoliose bei einem Kinde von 1 Jahr und 4 Monaten beschrieben und dieselbe auf diesen embryonalen Differenzierungsfehler zurückgeführt. Andererseits gibt es auch Skoliosen, bei denen wir eine diffuse Wirbelsäulenverkrümmung ohne jede nachweisbare Anomalie vorfinden. Wir wollen uns heute bloss mit dieser letzteren, viel selteneren Gruppe angeborener Skoliosen beschäftigen. Was ihre Häufigkeit betrifft, so sind sie ebenso selten, wie die Fälle der anderen Gruppe zahlreich sind: es sind davon bisher etwa 20 Fälle in der Literatur bekannt geworden, die drei im Basler Kinderspital beobachteten Fälle, die nachfolgend beschrieben werden sollen nicht mitgerechnet. Die Seltenheit der betreffenden Affektion lässt sich vielleicht durch die klinische Erfahrung erklären, dass die Einwirkung der ätiologisch ausschlaggebenden intrauterinen Belastungsmomente, die wir später zu besprechen haben werden, auf die Extremitäten, auf den Schädel und auf die Hohlorgane des Foetus im Utero eine relativ viel schwerere ist, als auf die Wirbelsäule; augenscheinlich weil letztere, infolge ihres Baues und ihrer Lage, die Eigenschaften der Anpassungsfähigkeit und der Kompensation in erhöhtem Masse besitzt.

Nachfolgend lassen wir die drei von uns im Kinderspital beobachteten Fälle folgen:

Fall 1.

M. A., 3 Monate alter Knabe, wird am 3. 1. 1928 von den Eltern in die Klinik gebracht, weil eine Verkrümmung des Rückgrates bestand, die gleich nach der Geburt bemerkt worden war und wider Erwarten nicht zurückgegangen sei.

Vater gesund, Mutter magenleidend, Krankheiten insbesondere auch Lues und Tuberkulose wurden negiert. 5 Geschwister gesund; 2 gestorben (1 Frühgeburt und 1 Grippe im 3. Monat). Beide Eltern und Geschwister ohne körperliche Missbildungen. Geburt rechtzeitig mit 4,500 gr. Ueber deren Verlauf konnten keine ausführlichen und zuverlässigen Daten erlangt werden. Angeblich sei das Kind am Fusse extrahiert worden (Querlage? Fusslage?).

Befund: männlicher, kräftiger Säugling. Gesundes, wohlgenährtes Aussehen. Schädel hart, asymmetrisch: Abflachung rechts hinten und links vorn und entsprechende Vorwölbung auf entgegengesetzten Seiten. Der Kopf wird immer nach rechts gedreht und nach rechts geneigt gehalten. Grosse Fontanelle 1,5 : 2,5 cm. Rechtes Ohr steht ab. Die inneren Organe weisen keinen krankhaften Befund auf. An den Extremitäten und deren Gelenke ist nichts Abnormes festzustellen. Die Haltung der Arme und Beine entspricht der eines normalen Säuglings.

Wirbelsäule: linkskonvexe Skoliose der ganzen Wirbelsäule. Dornfortsätze nirgends klopf- oder druckempfindlich. Narben oder abnorme Behaarung fehlen. Das Röntgenbild zeigt eine am obersten Brustwirbel beginnende, bis zum Kreuzbein reichende, in flachem Bogen verlaufende Krümmung. Die normal differenzierten Wirbel sind auch in normaler Anzahl vorhanden, alle wohl gebildet. Andeutungen von Krankheitsprozessen am Knochen fehlen. Keine Rachitis, keine Osteoporose. (Vergl. Radiogramm).

Fall 2.

W. M., 3 Monate altes Mädchen, wird am 1. 3. 1928 in die Klinik wegen bereits gleich nach der Geburt bemerkten andauernden Schnarchens, gebracht. Klinische Diagnose: Thymushyperplasie. Nebenbefund: angeborene Skoliose mit Schädelasymmetrie. Erstes Kind. Beide Eltern gesund. In der Familie keine Tuberkulose, Lues, nervöse und geistige Erkrankungen, keine körperlichen Missbildungen. Die Schwangerschaft sei normal verlaufen, ein Trauma habe nicht stattgefunden, die Geburt sei zum richtigen Zeitpunkt eingetreten.

Weitere Angaben über die Geburt: Mutter 28 Jahre. Primipara; Becken normal, Bauchumfang 90 cm. Wehen waren gute. Blutverlust 400 gr. Kind: 48 cm langes, 2920 gr schweres reifes Mädchen, geboren in der II. Hinterhauptslage. Nabelschnur 41 cm lang. Fruchtwassermenge reichlich, Beschaffenheit normal.

Klinischer Befund: Kräftiges Mädchen von gutem Ernährungszustand. Haut von gutem Turgor. Der Schädel ist stark asymmetrisch; rechts hinten und links vorne abgeflacht und rechts vorne und links hinten vorgewölbt. Der Kopf wird immer nach rechts gewendet gehalten. Rechts an der Lambdanaht eine ein Frankenstück grosse, eindrückbare Stelle. (Andeutung von Kraniotabes). Sonst keine klinischen oder radiologischen Anzeichen von Rachitis. Grosse Fontanelle 1,5 : 2,5 cm. Rechtes Ohr etwas vorgeschoben und steht ab. Knochenknorpelgrenzen der Rippen verdickt.

Leichte linkskonvexe Kyphoskoliose der ganzen Wirbelsäule. Unterschenkel nicht biegsam. Inspiratorischer und expiratorischer Stridor. An der Lunge rechts, parasternal eine Dämpfung. Ueberall vesiculäres Atmen, keine Nebengeräusche. Herz O. B. Die inneren Organe bieten keinen krankhaften Befund.

Das Röntgenbild zeigt eine diffuse leichte Verkrümmung der Wirbelsäule im Sinne einer Kyphoskoliose. Der Scheitelpunkt der Krümmung liegt in der Gegend des letzten Brustwirbels. Die Knochenknorbelgrenzen alle scharf kontouriert, planparallel stark verkalkt. Nirgends Auffaserung oder Undeutlichkeit der Knochensubstanz. Keine Rachitis. Keine Osteoporose.

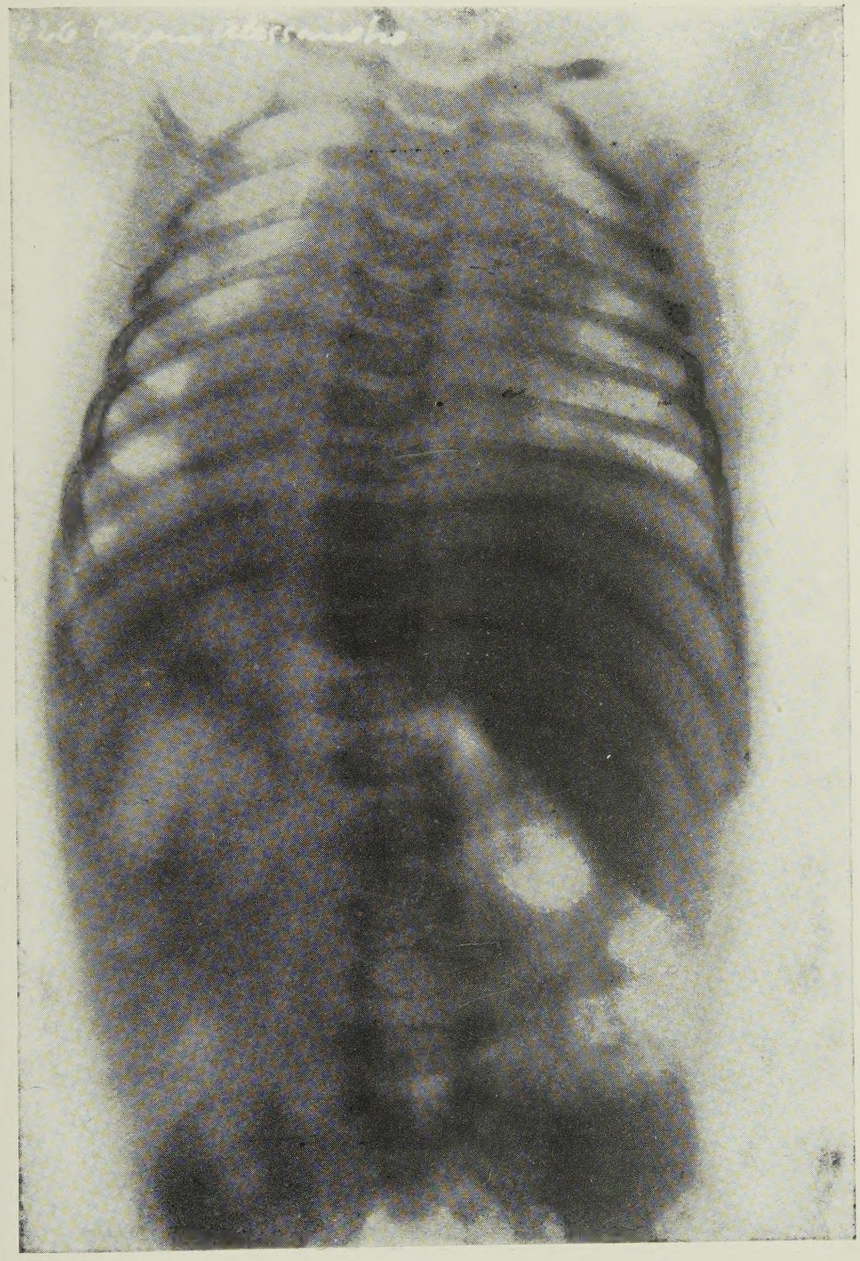

Totale linkskonvexe Skoliose ohne Wirbelanomalie
(Radiogramm von Fall 1)

Digitized by the Internet Archive
in 2026

https://archive.org/details/IA41546713_0104

Fall 3.

V. R. Eintritt 31. V. 1928. Zweites Kind normaler und gesunder Eltern. In der Familie keine Missbildungen bekannt. Ein 20 Monate altes Brüderchen, sonst gesund, zur Zeit auch im Spital wegen Grippe. Normale Gravidität. Keine Infektionskrankheiten der Mutter während der Schwangerschaft. Rechtzeitige, normale Spontangeburt eines 3500 gr schweren, 50 cm langen, reifen Knaben in der I. Hinterhauptslage. Nabelschnur 50 cm lang; Fruchtwasser mässig, von normaler Beschaffenheit. Sofort nach der Geburt fiel den Eltern die eigentümliche Haltung des Kindes auf, doch blieb sie unbeachtet.

Status beim Eintritt:

Gut genährter, 5 Monate alter Knabe, kommt wegen Fieber und Husten in die Klinik. Klinische Diagnose: Grippe, Nebenbefund: Kyphoskoliose.

Haut von normalem Turgor. Schädel hart, grosse Fontanelle 2 : 2 cm. Rand etwas eindrückbar. Schädel rechts hinten abgeplattet. Knochenknorpelgrenzen leicht verdickt. Linkskonvexe Kyphoskoliose der ganzen Wirbelsäule. Starke Rhinitis mit dünnflüssigem Sekret. An den beiden Lungenunterlappen einige mittelblasige, nicht klingende Rasselgeräusche und vorne rechts einige Gymen. Sonst überall vesiculäres Atmen. Herz O. B.

Röntgenbild: Kyphoskoliose ohne pathologische Veränderungen der Knochenwirbel. Weder klinisch noch radiologische Andeutungen von Rachitis.

Von den ca. 20 einschlägigen Fällen, die wir in der Literatur, teilweise nur aus Referaten auffinden konnten, gestatten wir uns nachstehende 9 anzuführen, die den unsrigen mehr oder weniger ähnlich sind.

Fall 4.

Schon 1713 beschreibt Anonymus im « Museum für Heilkunde » eine Skoliose, bei der es sich um eine Deformität der Wirbelsäule handelt, ohne dass irgendwelche Anomalien vorliegen, deren Entstehung er grossenteils den abnormen Druckverhältnissen im Uterus zuschreibt, primär aber auf eine zu kurze Nabelschnur zurückführt.

Fall 5.

Schulthess hat 1908 den Fall eines anderthalbjährigen Knaben publiziert, der äusserlich unserem Fall 1 gleicht (linkskonvexe Skoliose, Schädelasymmetrie), den wir jedoch nicht verwerten können, da ein Radiogramm fehlt und daher der nähere Grund der Skoliose nicht feststeht. Weiterhin bemerkt Schulthess, dass noch zwei ähnliche Fälle von ihm beobachtet wurden.

Fall 6.

Am 17. Kongress der Deutschen orthopädischen Gesellschaft demonstriert L. Kreuz einen Fall von linkskonvexer congenitaler

Skoliose mit asymmetrischem Schädel; das rechte Ohr stand höher als das linke.

Fall 7.

Kirmisson berichtet über den Fall eines 20 Monate alten Kindes mit einer linkskonvexen Dorsalskoliose behaftet, begleitet von einer deutlichen Depression der Rippen links vorne und einer Schädelasymmetrie. Der rechte Stirnhöcker und die hintere Partie der linken Schädelhälfte wölben sich vor. Verfasser glaubt den Fall, wegen der Depression und Asymmetrie, als angeborene Skoliose betrachten zu müssen.

Fall 8.

Von H. Reuss. 8 Wochen altes Kind mit Skoliose, Schiefhals und Dextrokardie. Reuss sieht den Fall als angeboren an (auffallend kurze Nabelschnur und wenig Fruchtwasser).

Fall 9.

Maas veröffentlicht den Fall eines 3 Monate alten Kindes, das von der Geburt an immer mit verkrümmter Wirbelsäule dalag. Im übrigen keinerlei Bildungsstörungen. Im Röntgenbilde ist eine linkskonvexe Totalskoliose bei normaler Anzahl wohlgebildeter Wirbelkörper erkennbar.

Fall 10.

Hackenbrock bringt einen Fall eines 4 Monate alten Knaben mit einer Skoliose, die ebenfalls gleich nach der Geburt von den Eltern bemerkt wurde. Diese gesund, ohne irgendwelche Missbildungen. Geburt normal verlaufen.

Das Röntgenbild zeigt eine in flachem Bogen verlaufene Skoliose. Wirbel wohlgebildet und in normaler Anzahl vorhanden.

Fall 11.

Angeführt von F. Welle. Weibliche Zwillinge, 11 Jahre alt, bei denen sofort nach der Geburt eine rechtskonvexe Skoliose der Brustwirbelsäule festgestellt wurde. Am Röntgenbild ist eine rechtskonvexe Skoliose der Brustwirbelsäule ersichtlich bei normaler Anzahl und Gestalt der Wirbel.

Fall 12.

Hoffa demonstriert das Skelett eines neugeborenen Kindes, das eine sehr hochstehende, linkskonvexe Krümmung der Wirbelsäule aufweist. Bildungsanomalien an derselben nicht vorzufinden. Zwischenwirbelscheiben der Konvexität sind keilförmig gestaltet. Dazu besteht rechterseits eine angeborene Hüftgelenkluxation.

Aetiologie der angeborenen Skoliose.

Die Aetiologie der angeborenen Skoliose ist noch keineswegs klargestellt. Es werden vielfach ganz entgegengesetzte Meinungen geäussert. Nach einigen ist die Skoliose bedingt durch die amnioti-

schen Fäden, andere ziehen zur Erklärung allzu starkes Drehen der Neugeborenen bei der Geburt, schlechtes Tragen des Kindes (Haller) usw. heran.

Nachfolgend sei eine Uebersicht über die verschiedenen Erklärungstheorien der angeborenen Skoliose gegeben.

1. Mechanische Momente (intrauterine Belastungsdeformität),

2. Constitutionelle Momente (Rachitis) und

3. Hereditäre Momente.

1. Mechanische Momente.

Eine Theorie, die seit jeher und auch heute noch verfochten wird, versucht die Entstehung der Skoliose rein mechanisch zu erklären. Zuerst wurde sie durch Cruveilhier aufgestellt, weiterhin durch Busch begründet und fand in Hoffa einen eifrigen Verfechter. Diesem schlossen sich Hirschberger, Maas und Kirmisson an. Hoffa bezeichnet diese Deformität als sekundär angeboren (intrauterin erworben).

Trotzdem sich hier verschiedene Autoren im Grunde genommen darüber einig sind, dass diese Deformität auf intrauterine Belastung zurückzuführen ist, bezeichnet sie doch jeder anders: Kümmel und Cramer als exogen, Putti als uterin und Gottstein als postgerminal.

Diese intrauterine Belastung kann eine Deformität hervorrufen, wenn sie in den letzten Schwangerschaftsmonaten zur Geltung kommt. In den frühen Schwangerschaftsmonaten aber anscheinend noch nicht, oder doch nicht ohne anderweitige begleitende Störungen und Hemmungsbildungen.

Wäre letzteres der Fall, so müssten z. B. bei der Tubargravidität also in den ersten Schwangerschaftsmonaten, besonders häufig Missbildungen vorkommen, da der Raummangel in solchen Fällen von Anfang an ein besonders grosser ist, und früh und excessiv einwirkt. Durch die Untersuchungen von Falk erwies sich diese Annahme aber als hinfällig. Joachimsthal sagt sogar, dass Missbildungen extrauterin gelagerter Früchte geradezu eine excessive Seltenheit darstellen.

Falk hat unter 90 extrauterinen Graviditäten, von denen 30 Embryonen noch gut erhalten waren, nur einmal eine Missbildung nachweisen können. Dass die Tube, als Fruchthalter einer Frucht in den ersten Schwangerschaftsmonaten einen grösseren Widerstand entgegensetzt als die Uterushöhle, und so mechanisch zur Deformität führt, ist wenigstens für die häufigste Form der Tubargravidität (isthmischen und ampullären) nicht zutreffend, da Fälle bekannt sind, wo die Tube ohne zu rupturieren bei Hydrosalpinx in einer relativ kurzen Zeit Kindskopfgrösse erreichte.

Die Tatsache, dass die Tube bei der Tubargravidität schon in den ersten Monaten rupturiert, hat seinen Grund darin, dass die Tubenwand durch die in sie eindringenden Chorionzotten geschädigt wird. In dem Uterus entwickelt sich das befruchtete Ei in der stark hyperämischen Schleimhaut der Dezidua. In der Tube ist es aber nicht der Fall. Das befruchtete Ei gelangt sofort auf die Tubenmuskulatur: Muskelgewebe und Bindegewebe, wie bekannt, sind nicht imstande Dezidua zu bilden. Es ist also augenscheinlich nicht abnormer Druck in der Tube, sondern die erschwerten Ernährungsverhältnisse des in der Tubenwand implantierten Eies, welche die betreffende Deformität verursachen. So kann es in den ersten Monaten der Entwicklung auch im Utero zur Deformität kommen infolge von Störungen der Ernährung der Fruchtanlage. Und bei dem Tubarabort ist der Fruchttod das Primäre, die Ausstossung der abgestorbenen Frucht das Sekundäre. Das spricht für die Annahme, dass auch im Uterus infolge von Ernährungsstörungen Missbildungen vorkommen, z. B. bei Erkrankungen des Endometriums oder bei Geschwülsten.

Wir können aus obigen Verhältnissen den Schluss ziehen, dass das Neugeborene, wenn es aus irgendeinem Grunde in der frühen Entwickelungzeit zu einer Abbiegung der Fruchtachse gekommen ist, zwar mit einer Verkrümmung bezw. einer Skoliose zur Welt kommt. Aber nicht mit einer einfachen Verbiegung der Wirbelsäulenachse, wie in unseren drei Fällen, sondern mit einer Verbiegung, die immer eine Missbildung der Wirbel aufweist und oft von andern Missbildungen begleitet ist. (Vergl. Hottinger u. a.) Meist ist es eine spina bifida, da das Medullarrohr infolge einer Krümmung der Fruchtachse sich nicht schliessen konnte.

Lebedeff konnte in der Tat derartige Abbiegungen der Fruchtachse bei Hühnerembryonen beobachten und zwar zwischen dem zweiten und vierten Bebrütungstage, also in einem sehr frühen Entwicklungsstadium. Noch beim menschlichen Embryo in der fünften Woche der Entwicklung konnte Lebedeff eine derartige Abbiegung der Fruchtachse mit begleitender Missbildung feststellen.

Anders wenn ein anhaltender Druck im spätern Entwicklungsstadium auf den fertig gebildeten Foetus im Utero und speziell auf ein vollständig ausgebildetes, starres Skelettsystem einwirkt, wie das in den letzten Schwangerschaftsmonaten der Fall ist. Hier muss sich die Druckwirkung zunächst in einer isolierten Beeinflussung der am wenigsen nachgibigen fötalen Stützsubstanzen äussern, während die zarten Weichteile nachgeben und dem Druck ausweichen. Ausserdem aber werden anderweitige Hemmungs- oder Druckschäden, die im frühesten Fötalzustande, wie wir sahen, zu multiplen Hemmungsbildungen zu führen pflegen, unter diesen Umständen völlig fehlen. Es kommt zu einfachen

Verkrümmungen im Sinne unserer unkomplizierten Totalskoliose. Namentlich liegt es nahe, unter diesen Umständen einen einseitig einwirkenden Druck verantwortlich zu machen, wie er bei den verschiedenen Lagerungen der Frucht im Uterus gegeben ist.

In dieser Hinsicht ist nun auffallend, dass die meisten Skoliosen (mit wenig Ausnahmen) linkskonvex sind. Es wurde versucht (v. Chlumsky) diesen Umstand damit in Zusammenhang zu bringen, dass zwei Drittel aller Geburten aus der I. Schädellage stattfinden. Die Seltenheit rechtskonvexer Skoliosen sollte demnach auf der relativen Seltenheit der II. Schädellage beruhen. Ja, Abels führte auf dieselbe Ursache (nämlich auf einseitigen vermehrten Druck im Uterus) die angeborene Schädelasymmetrie, sowie selbst das angeblich öftere Auftreten des Ossifikationsdefektes (Wielands Weichschädel) auf den linken os parietalle zurück. Demgegenüber sei hier nochmals festgestellt, dass die einseitigen Ossifikationsdefekte die Minderzahl bilden. Schon dieser Umstand, so gut wie ihr Vorkommen auch bei frei im Fruchtwasser beweglichen Frühgeburten und bei Steisslagen, wo jedes Druckmoment auf den fötalen Schädel fehlt, spricht durchaus gegen die Chlumsky-Abels'sche einseitige Drucktheorie der angeborenen Skoliose, resp. der angeborenen Schädelasymmetrie und der hiervon völlig unabhängigen kongenitalen Schädeldefekte.

Hierzu kommt noch, dass speziell die angeborene Skoliose nicht immer der entsprechenden Schädellage entspricht. Das heisst, nicht regelmässig geht eine linkskonvexe Skoliose mit der II. Schädellage einher. Sondern die Skoliose scheint nach unsern Beobachtungen unabhängig von der Lage des Kindes im Uterus zu entstehen. So wurde z. B. das in unserm Fall 2 geschilderte Neugeborene mit linkskonvexer Skoliose aus der II. Schädellage geboren, wo es nach Chlumsky zu einer rechtsseitigen Skoliose hätte kommen müssen.

2. Constitutionelle Momente.

Eine weitere Frage ist, ob Druck auf ein normales, oder ob Druck auf ein minderwertiges fötales Skelett zu einer congenitalen Belastungsdeformität Anlass geben kann. Wir finden in der Literatur die Meinung vertreten, congenitale Skoliose gehe immer auf angeborene Rachitis zurück. Die Ansicht, dass es eine angeborene Rachitis überhaupt gebe, wurde seinerzeit von Virchow für discutabel bezeichnet und von Kassowitz und andern stark verteidigt. Als Hauptbeweis wurde die manchmal schon gleich nach der Geburt feststellbare Erweichung der Schädelkuppe (jetzt Wieland'scher Weichkuppenschädel) angeführt, welcher kurzerhand mit der rachitischen Kraniotabes des Säuglings identifiziert wurde.

Jedoch beruht der Weichkuppenschädel des Neugeborenen im Wesentlichen auf einer Rückständigkeit der Knochenbildung, welche kurze Zeit nach der Geburt eingeholt wird und sich von echter d. h. rachitischer, stets erworbener Kraniotabes durch ihre verschiedene Lokalisation (Scheitelkuppe anstatt Lambdanaht) unterscheidet. Ausserdem verhält sich der Weichkuppenschädel auch palpatorisch, klinisch und morphologisch ganz anders als echte Kraniotabes.

Mit der endgültigen Widerlegung der rachitischen Natur des angeborenen Weichschädels durch Wieland fand auch die Streitfrage über das Vorkommen einer angeborenen Rachitis ihre Erledigung im negativen Sinne.

Ob es ausser Rachitis, die es intrauterin nicht gibt, noch andere Schwächezustände des Fötus, speziell andere Erweichungszustände an den Knochen gibt, die als constitutionelle Ursachen einer angeborenen Skelettanomalie bezw. einer Skoliose zu betrachten wären, ist fraglich.

Erwähnung verdient vielleicht noch die Auffassung Bauer's, der die Häufigkeit der linkskonvexen Skoliosen mit der normalen Linksasymmetrie des menschlichen Körpers in Zusammenhang bringt.

Eine scharfe Grenze zwischen den beiden besprochenen Formen von intrauterinen Belastungsdeformitäten (einesteils den rein mechanischen, anderenteils den rein constitutionellen Momenten) ist vielleicht überhaupt nicht zu ziehen, und wir können mit Kaufmann sagen: «All diesen Unterscheidungen haftet etwas Missliches an. Erwecken sie doch den Anschein, als ob es in der Tat möglich wäre, die congenitalen Deformitäten auf zwei grosse Ursachengruppen zurückzuführen, die sich scharf voneinander trennen liessen. In Wirklichkeit ist dem aber nicht so. Denn es lässt sich nicht nachweisen, dass das leichte Reagieren des Embryos auf die ungünstigen uterinen Raumverhältnisse nicht schon eine Folge der germinativen Ursache darstellt.»

Deshalb hat Cramer vermittelnd die sogenannte endogen-exogene Gruppe von intrauterinen Belastungsdeformitäten aufgestellt. «Zwar bringen auch, bei abgelaufenen intrauterinen Erkrankungen, schliesslich ungünstige Raumverhältnisse die Deformität zustande, aber diese äusseren Momente können dabei so geringfügig sein, dass sie ohne Effekt bleiben würden, wenn nicht eben noch etwas Besonderes mitspielte: sie finden bei ihrem Angriff auf den Fötus keine normalen Verhältnisse, sondern einen durch eine intrauterin abgelaufene Erkrankung des Embryos wohl vorbereiteten Boden. Die Raumbeschränkung wirkt also nur mittelbar, und es ist wohl oft unmöglich sich zu entschliessen, welchem von beiden Faktoren die grössere Rolle zuzuschreiben ist.» (Cramer.)

Hereditäre Momente.

Dass die Heredität bei der Entstehung der congenitalen Skoliose eine Rolle spiele, wurde ebenfalls behauptet. So z. B. meint Falk, dass die Skoliose als hereditär aufgefasst werden muss, wenn die Deformität in der Familie schon einmal vorgekommen ist. Selbstverständlich braucht eine Frau, die einmal ein missgebildetes Kind zur Welt brachte, nicht ein zweitesmal ein solches zu gebären, da es sich hier um Erbanlagen handelt, die in der Aszedenz bisher latent waren und nun gelegentlich einmal, wie bei allen Vererbungskomplexen an dem werdenden Individuum in Erscheinung treten (recessiver Erbgang).

Ob einer derartigen recessiven Vererbung auch im Fall der angeborenen Skoliose eine gewisse Bedeutung zukommt, ist fraglich. Jedenfalls in unseren Fällen ist irgend welche spezifische Belastung der Eltern oder Grosseltern im Sinne einer Skoliose nicht nachzuweisen.

Eigene Auffassung.

Auf Grund unserer drei Fälle und auf Grund des Studiums der eben rekapitulierten Literatur müssen wir zum Schlusse kommen, dass die angeborene Skoliose (ohne Wirbelabnormitäten oder Missbildungen, also ohne Keimvariation), am ehesten als eine reine intrauterine Belastungsdeformität aufzufassen ist.

Freilich eine derartige unkomplizierte Skoliose kann sich, wie oben auseinander gesetzt, bloss in einem relativ vorgeschrittenen Entwicklungsstadium (in den letzten Monaten des intrauterinen Lebens) ausgebildet haben, nämlich dann, wenn das knorpelige Skelett schon vollkommen entwickelt, die komplette Differenzierung erreicht und die Knochenentwicklung relativ weit vorgeschritten ist, so dass nur die elastischen Elemente der Wirbelsäule durch den Druck beeinflusst werden. Der Embryo ist infolge des Druckes nicht imstande sich frei zu entfalten. Die Wirkung zweier Kräfte summiert sich: der Druck der Uteruswandungen von aussen nach innen gerichtet, und der Druck der wachsenden Frucht von innen nach aussen gerichtet.

Diese echten intrauterinen Belastungsdeformitäten d. h. diejenigen Missbildungen der Wirbelsäule, die durch Einwirkung äusserer Kräfte auf eine sonst normale Anlage entstehen, stellen eine Zwangshaltung der Frucht in der Uterushöhle dar. Als wirkende Kräfte kommen hier in Betracht: Druck des Uterus (Uterus bicornis), abnorme Grösse der Frucht, Geschwülste des Uterus oder der umgebenden Nachbarschaft, zu viel oder zu wenig Fruchtwasser oder seine pathologische Beschaffenheit (abnorme Klebrigkeit), pathologische Beckenformen, mehrfache Schwangerschaften, kurze Nabelschnur, pathologische Lage der Frucht, Zwillingsschwangerschaften, überhaupt alle Faktoren, welche die normale allseitige Beweglichkeit des Foetus in Utero und das freie Spiel

seiner Extremitäten beeinträchtigen. Vielfach sind auch die zu engen Fruchthüllen als ätiologischer Faktor der angeborenen Skoliose angesehen worden, obgleich dieser Theorie von Putti widersprochen wird, der dem Amnion nur eine indirekte Einwirkung zuschreibt.

Falk will übrigens in einem von ihm beobachteten Falle die Ursache der Skoliose ausnahmsweise in einem Hämatom der Achselhöhle erblicken, das ausserdem den rechten Arm stark in die Höhe drückte.

Die angeborenen Skoliosen zeigen im allgemeinen keine Neigung zur Vergrösserung d. h. zur Verschlimmerung, obwohl die Gleichgewichtsstörung aus dem frühesten Alter stammt. Der Grund für diese relative Gutartigkeit scheint offenbar der zu sein, dass die angeborenen Skoliosen flache Verkrümmungsbögen zeigen, so dass die Muskulatur dadurch nur wenig gestört zu sein scheint. Die Skoliosen lassen sich durch entsprechende Lagerung zum grössten Teil ausgleichen und auf dieser, ihrer mechanischen Beeinflussbarkeit baut sich die Therapie speziell der angeborenen Skoliose auf.

Prognose.

Was die Prognose betrifft, so herrschen auch hier entgegengesetzte Meinungen. So behaupten Mouchet und Roederer, die Skoliose verschwinde meist bald nach der Geburt von selbst. Das trifft jedoch nicht zu.

Therapie.

Die Behandlung jeder Skoliose stellt schwere Anforderungen an die Orthopäden. Erst recht die Therapie der angeborenen Wirbelsäulendeformität, wo die Kleinheit des Objekts und die Beschränkung der therapeutischen Hilfsmittel die Lage erschweren. Die Behandlung kann meistens nur in der Klinik ordentlich durchgeführt werden. Es kommt vor allem die methodische Anwendung des Gipsbettes in redressierender Körperhaltung in Frage. Die im Basler Kinderspital angewandte Methode bei einem der von mir beschriebenen Kinder mit linkskonvexer Skoliose (Fall 1), hat sich als sehr wertvoll erwiesen. Die Therapie bestand darin, dass dem Kinde in der Rollier,schen Bauchlage der rechte Arm und das linke Bein an das Bettgestell angebunden wurden. Es war dadurch gezwungen, den Kopf nach links zu drehen und die Skoliose so auszugleichen. Ausser dieser Dauerbehandlung in redressierender Lagerung ist ein tägliches warmes Bad mit anschliessender Massage erforderlich. Nach einer kurzen Zeit war schon eine erhebliche Besserung zu konstatieren. Leider musste das Kind auf Verlangen der Eltern aus der Klinik entlassen werden. Bei meinem Kontrollbesuche am 29. V. 28 hat sich infolgedessen herausgestellt, dass sich die Skoliose weder auf dem Wege der Heilung befand, noch eine Verschlimmerung eingetreten war.

Sicher ist es, dass sich die Zahl der angeborenen Skoliosen, die erst in späteren Jahren zur Behandlung kommen und deren Therapie unter diesen Umständen erheblich erschwert ist, vermindern und deren Prognose verbessern werden, wenn schon von den ersten Lebenstagen an das Leiden erkannt und ihm die nötige Aufmerksamkeit und orthopädische Behandlung zu Teil werden wird.

Zusammenfassung.

Die angeborene Skoliose ohne irgendwelche gleichzeitige Wirbelmissbildungen kommt sehr selten vor, was auf die ausserordentliche Anpassungsfähigkeit der Wirbelsäule zurückzuführen ist. Die angeborene Skoliose darf grösstenteils als Belastungsdeformität aufgefasst werden. Die bisher in der Literatur angegebenen Fälle erreichen kaum die Zahl 20. Die betreffende Skoliose kennzeichnet sich dadurch, dass bei normaler Zahl vorhandener, wohlausgebildeter Wirbelbogen und Wirbelkörper die Konvexität der Skoliose die ganze oder den grösseren Teil der Wirbelsäule befällt und im flachen Bogen verläuft. Eine messbare Veränderung zeigen nur die Zwischenwirbelscheiben, deren Teile auf der konkaven Seite dünner sind als auf der konvexen.

Ob gewisse häufige Begleiterscheinungen der angeborenen Skoliose (Schädelasymmetrien, Hüftgelenkluxationen usw.), von denen freilich hier nur andeutungsweise die Rede war, sich vielleicht ebenfalls auf abnormen Druck von aussen zurückführen bezw. als inrauterine Belastungsdeformität ansprechen lassen (Abels), erscheint fraglich. Die Deformität der Wirbelsäule ist verhältnismässig gutartig, da sie keine Neigung zum Fortschreiten zeigt. Die Prognose ist bei systematischer klinischer Behandlung keine schlechte. Freilich muss die Behandlung, um erfolgreich zu sein, sehr früh einsetzen und unbestimmte Zeit andauern.

Am Schlusse der Arbeit ist es mir angenehme Pflicht, Herrn Prof. Dr. Emil Wieland für die gütige Ueberlassung des Themas, der Fälle, des Materials, sowie für die liebenswürdige Unterstützung meinen verbindlichsten Dank auszusprechen.

Literaturverzeichnis

Abels H.: Ueber die mechanischen und chemischen Bedingtheiten der Schädelverknöcherung bei Neugeborenen. Monatsschrift für Kinderkrankheiten 1926.

Baginsky A.: Lehrbuch der Kinderkrankheiten 1896.

Bruns, Garré und Küttner: Handbuch der praktischen Chirurgie, Bd. 4.

Chlumsky V.: Ein neuer Beitrag zur Aetiologie der Skoliose. Zentralblatt für Chirurgie 1912.

Chlumsky V.: Was alles für die Ursache der Skoliose gehalten wird. Zeitschrift für orthopädische Chirurgie, Bd. 27.

Cramer K.: Beitrag zur Kasuistik der angeborenen Skoliose. Archiv für Orthopädie, Mechanotherapie und Unfallchirurgie, Bd. 5.

Coville: Revue d'orthopedie 1896.

Falk E.: Intrauterine Belastung und angeborene Wirbelsäulenverkrümmung. Berliner klinische Wochenschrift 1918.

Falk E.: Ueber angeborene Wirbelsäulenverkrümmung. Studien zur Pathologie der Entwicklung von E. Meyer und E. Schwalbe.

Gottstein I.: Ueber angeborene Skoliose. Zeitschrift für orthopädische Chirurgie, Bd. 18.

Haas J.: Wie sind Fehlformen des Rückens von den Fehlhaltungen zu unterscheiden. Wiener klinische Wochenschrift 1926.

Hackenbrock: Die angeborene Rückgratsverkrümmung. Zeitschrift für ärztl. Fortbildung 1926.

Hackenbrock: Beitrag zur Kasuistik der angeborenen Rückgratsverkrümmung als intrauterine Belastungsdeformität. Archiv für Orthopädie, Bd. 20.

Hirschberger: Beitrag zur Lehre der angeborenen Skoliosen. Zeitschrift für orthopädische Chirurgie, Bd. 7.

Hoffa: Angeborene Skoliose. Münchener medizinische Wochenschrift 1901.

Hottinger A.: Ein Fall von angeborener Kyphoskoliose mit «Myelodysplasie». Jahrbuch für Kinderheilkunde, Bd. C. III.

Lewy.: Angeborene Skoliose. Deutsche medizinische Wochenschrift 1913.

Kaufmann F.: Zur Kasuistik der kongenitalen Skoliose. Zeitschrift für orthopädische Chirurgie, Bd. 31.

Kirmisson E.: Lehrbuch der chirurgischen Kranheiten von angeborenem Ursprung. 1899.

Kreuz L.: Angeborene Skoliose. Zeitschrift für orthopädische Chirurgie, Bd. 44.

Maas: Ein Fall von angeborener Skoliose. Zeitschrift für orthopädische Chirurgie 1903.

Mouchet et Roederer: Considération sur la pathologie et l'évolution de la skoliose congenitale. Presse med. 1922.

Peronne A.: Ueber kongenitale Skoliose. Zeitschrift für orthopädische Chirurgie, Bd. 15.

Port: Ueber das Wesen der Skoliose. Zeitschrift für die orthopädische Chirurgie 1922.

Reuss: Angeborene Skoliose, Schiefhals und Dextrokardie. Wiener klinische Wochenschrift 1928.

Schulthess W.: Schädelasymmetrie bei kongenitaler Skoliose. Zeitschrift für orthopädische Chirurgie, Bd. 19.

Siebert K.: Beiträge zur Lehre von der kongenitalen Skoliose. Zeitschrift für orthopädische Chirurgie, Bd. 28.

Thomas H. B.: Jour. of the amer. assoc. 1915.

Welle F.: Ueber kongenitale Skoliose als intrauterine Belastungsdeformität. Dissertation an der Universität Köln 1924.

Wieland E.: Die Kassowitz'sche Irrlehre von der angeborenen Rachitis. Jahrbuch für Kinderheilkunde 1916.